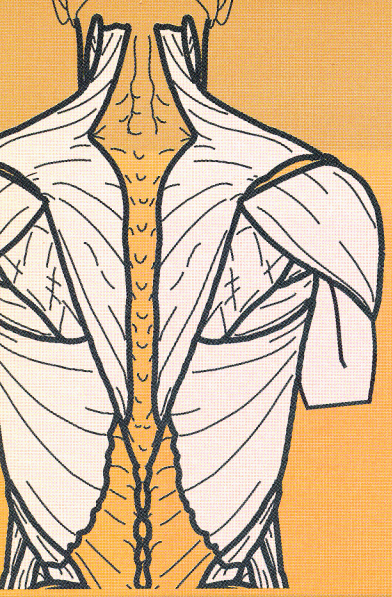

上部頸椎専門 9
カイロプラクティック臨床レポート

日本上部頸椎カイロプラクティック協会正会員 天野 克彦*

上部頸椎一箇所のアジャストメントによる身体の変化を臨床例から報告しています。今回は症状とサブラクセイションの違いに焦点を当てたレポートです。

臨床におけるルールは以下のとおりです。

1. **病気・症状の診断、治療は行いません。**
2. **必ず検査を行い、上部頸椎のサブラクセイションの有無を確認します。**
3. **検査の結果、上部頸椎にサブラクセイションがなければ、アジャストメントは行いません。**
4. **他の療法との併用、健康器具を使用しないで様子をみて頂きます。**

レントゲン・MRIにて頸椎に問題があると診断を受け、首に症状がある事を理由に上部頸椎専門カイロプラクティックを受けに来られる方は少なくありません。しかし疼痛部位、もしくはその原因が首だから上部頸椎をアジャストするのではないという事を最初に患者さんに理解してもらう必要があります。そうでないと、症状を取る為にアジャストを受けると勘違いされるからです。長年、様々な対症療法を受けてこられて何故良くならないのか、良くなるという事は刺激療法で楽になる事とは意味が違います。上部頸椎専門カイロプラクティックでは、今すぐ楽にすることよりも時間をかけてでも自然に治っていく重要性を説き実証します。

①自然治癒力の働く原理が脳からの神経伝達であること。②それを妨げているのが上部頸椎のズレであること。③そのままの状態で生活していることが良くならない原因となっていること。④上部頸椎のサブラクセイションをアジャストして今までの状

*天野克彦（あまの・かつひこ）
●連絡先：天野カイロプラクティックオフィス
〒168-0064　東京都杉並区永福4-2-10-101
TEL＆FAX. 03-3327-0540
協会HP：www.specific.jp

態から解放すること。⑤アジャスト後は自然治癒力で回復する時間を考慮し、他の治療を受けず様子をみていただくこと。

このような説明に期待を膨らませ受けられた患者さんの臨床レポートです。

□症例□

首、肩、腕に30年以上痛みがある男性

性別：男性　年齢：57歳　職業：会社員

学生時代より頭痛や肩こりに悩まされていた。20歳の頃、プールで飛び込み頭を打つ。それ以降首から肩が常に違和感があり、最近では首の右側から右肩、右腕が常に痛む状態が続いている。レントゲンで首に異常があるとの診断を受け、整形外科と鍼灸院に通っている。30年以上に渡り上記の症状に悩まされ過去に整体、気功なども受けている。

以上のような状態で平成18年10月25日に来院。

初回・来院1回目　2006.10.25

●アジャスト前の検査

伏臥・仰臥共に右足が1cm短い。

仰臥における両手挙上にて左手が0.5cm短い。

伏臥における頸部左回旋時に右肩に痛みがでる。

上部頸椎リスティングASRでアジャストして休息用ブースで40分間休んでいただく。

図1



青はアジャスト前　赤はアジャスト後

図2



アジャスト前　アジャスト後

図3

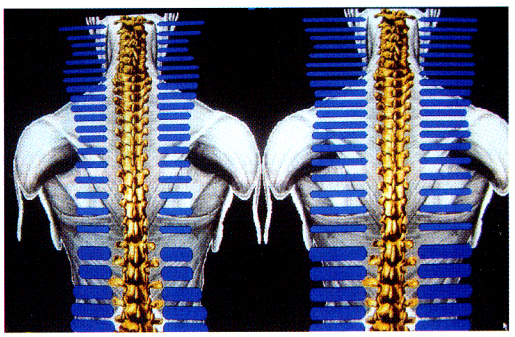

アジャスト前　アジャスト後

アジャスト後は上部頸椎部のサブラクセイションパターンが消え（図1）、脊柱左

右の温度差が無くなり（図２）、全体的に温度の上昇が確認できる（図３）。

●アジャスト後の検査
伏臥・仰臥共に右足が１cm短い。→右足が0.5cm短いのが残る。
仰臥における両手挙上にて左手が0.5cm短い。→両手の長さが揃う。
伏臥における頸部左回旋時に右肩に痛みがでる。→やや痛みは残っている。
※アジャスト５分後に右肩の痛みが増してきて次第に治まってきた。

2回目　2007.6.6
アジャストより約7ヶ月半後

●患者さんの言葉：数週間単位で肩こりが徐々に無くなり、30年来の悩みから今はすっかり解放されました。首の右側から右肩、右腕に常時あった痛みも改善しました。ただ時々痛みの前兆のようなものを首、肩に感じる様になりましたので、久しぶりに検査の為に来院しました。アジャスト後は他の治療を受けないでも快適に過ごしています。

●２回目の検査
伏臥・仰臥共に右足が1.5cm短い。
仰臥における両手挙上にて左手が１cm短い。
前回あった伏臥における頸部左回旋時の右肩の痛みはなくなっている。

図４



青は初回時のアジャスト前、赤は今回の波形を示す

サブラクセイションパターン（上部頸椎部の波形）が完全に一致している事が確認できる。手足の長さの差も前回と同様に再現されていることからサブラクセイションありと判断した。

上部頸椎リスティングASRにてアジャストして休息用ブースで40分間休んでいただく。

●アジャスト後の検査
伏臥・仰臥共に右足が1.5cm短い。→前回同様右足が0.5cm短いのが残る。（このような場合、右足が元々やや短いと推測される。）
仰臥における両手挙上にて左手が１cm短い。→両手の長さが揃う。
※所見：初回時に後頸部に紅斑がはっきり確認されたが、ほとんど分からない程になっていた。

図5



青が今回のアジャスト前、赤がアジャスト後を示す

図6

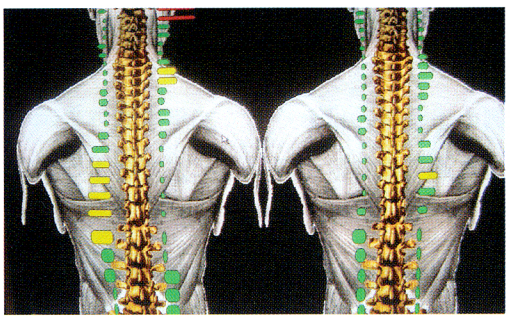

今回のアジャスト前　　アジャスト後

図7

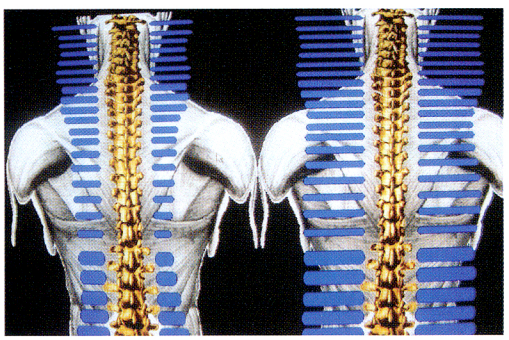

今回のアジャスト前　　アジャスト後

前回のアジャスト後と同様に良い結果が確認された。

姿勢1（初回アジャスト前）より姿勢2（初回アジャスト後）は少し背が伸びているのが分かる。姿勢3（アジャスト後7ヶ月半経過した状態）でも、アジャスト後の状態でほぼ保っている。姿勢4（2回目ア

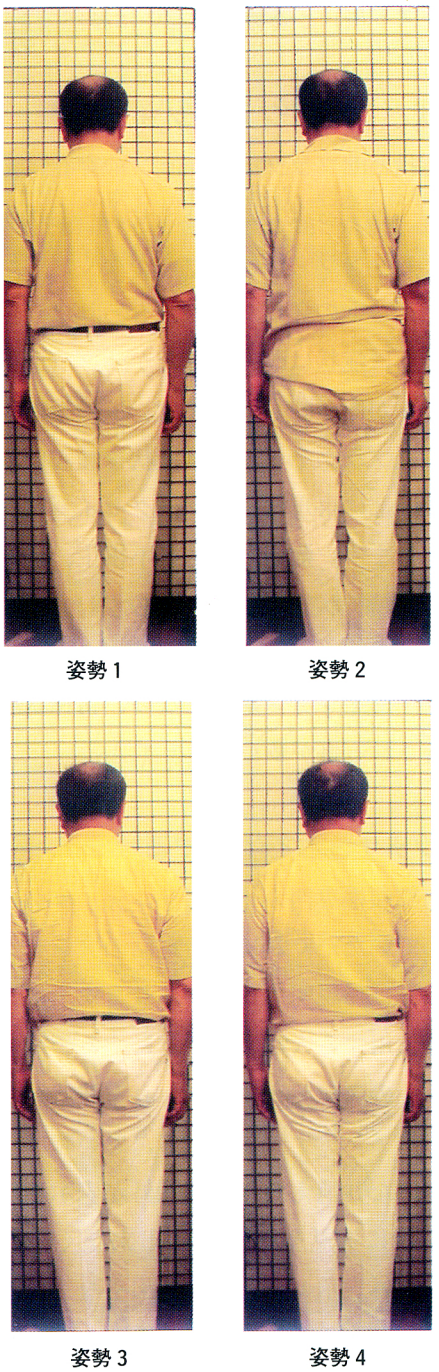

姿勢1　姿勢2

姿勢3　姿勢4

ジャスト後）と姿勢１の違いは歴然である。

症状とサブラクセイション

症状とサブラクセイションの存在は必ずしも一致する訳ではありません。症状が強くてもサブラクセイションがなく、アジャストメントの必要がない時もあれば、今回のように症状は改善されたがサブラクセイションがある時もあります。上部頸椎専門カイロプラクティックは症状を診ないで上部頸椎部に再現するサブラクセイションを確認します。症状は生活の不摂生、日常の思考、精神状態でも現れ、必ずしもサブラクセイションが原因とは限りません。（サブラクセイションがなくなり、精神状態も改善される事が多くあります。）

アンテナ3本で生活する

上部頸椎専門カイロプラクティックを理解していただく為に携帯電話のアンテナを例にあげて説明する事があります。携帯電話を使用する人は誰もが目にするディスプレイ上のアンテナアイコン。電波状況が良い時はアンテナが３本立ち、悪い時は１本がついたり消えたりし、圏外が表示されれば完全に通話やメールは出来なくなります。圏外表示の時、通話が出来なくても携帯電話が壊れたと心配する人はいないでしょう。今居る所が電波の届きが悪い場所だと理解しているからです。これを体に例えると電波は神経エネルギーであり、電波の発生源である契約している携帯電話会社の最寄りの基地局が脳に当たります。サブラクセイション下にある状態、つまり脳からの神経伝達妨害がある状態では脊柱両側の皮膚表面温度が特有のパターンを示します。また上部頸椎の変位により下部脊柱に補正作用が働き、毎回同様に手足の長さに差が生じます。このような場合を携帯電話で例えると限りなく圏外表示に近い状態と言えるでしょう。逆にサブラクセイションパターンがなく手足の長さが揃っている状態は神経伝達が滞りなく行われているアンテナが３本立っている状態です。今回の症例の患者さんはおそらく30年来圏外表示のまま過ごされ、その様な状態で様々な治療を受けてこられたと思われます。

初回時のアジャストメントで神経伝達が良くなってくると体は時間と共に快方へ向かいます。２回目の来院時では症状は改善されていましたが、再び圏外が表示されたサブラクセイションの状態に戻っていました。２回目のアジャストメントで再び充実した身体活動下で過ごされる日々が続くでしょう。

使い古された携帯電話でもアンテナが立っていればそれなりに使えます。新品でも圏外が表示されていれば役に立ちません。このように病気の治療ではない、サブラクセイションからの解放は高齢者にとっても希望の光が当てられ、症状の有無に関わらず定期的なサブラクセイション・チェック（アンテナが３本立っている事の確認）は健康の維持、予防に繋がります。