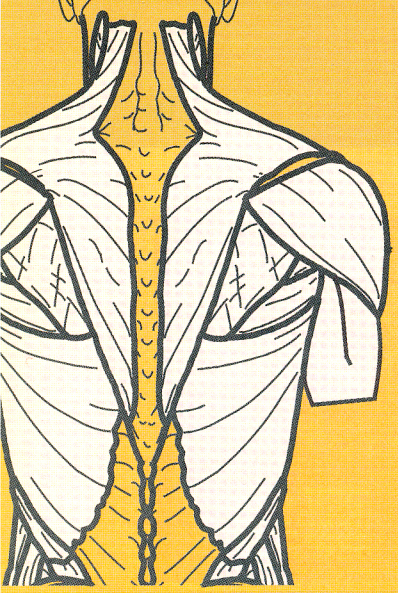

上部頸椎専門 13
カイロプラクティック臨床レポート

日本上部頸椎カイロプラクティック協会正会員 廣川 広孝*

上部頸椎1箇所のアジャストメントによる身体の変化を臨床例から報告しています。今回は脊柱側彎症の患者さんの症例です。

臨床におけるルールは以下のとおりです。

1. **病気・症状の診断、治療は行いません。**
2. **必ず検査を行い、上部頸椎のサブラクセイションの有無を確認します。**
3. **検査の結果、上部頸椎にサブラクセイションがなければ、アジャストメントは行いません。**
4. **他の療法との併用、健康器具を使用しないで様子をみて頂きます。**

1978年以降学校では、小学５年生と中学１年生を対象に身体測定で姿勢の検査が行われている。また、家庭においても子供の姿勢を気にして、親が整形外科等に連れて行くケースもある。我々としては、姿勢の問題は上部頸椎サブラクセイション（神経伝達妨害）との関係が大きく、「健康」面から見ても軽視はできない。それは、生活様式の変化や生活習慣の悪化が肉体的、精神的なストレスとなり、上部頸椎にズレを生じさせ、その結果サブラクセイションのある状態で重い頭部と体幹のバランスを補正しながら、成長期を過ごしている子供達がいるからである。このような状態は、発育・発達にも決して良くはなく、必然的に姿勢の歪みも起きてくる。

一般的に学校や病院の検査で脊柱側彎症と診断されるとその原因は明確でないまま様々な対処法を受けるが、上部頸椎専門カイロプラクティックでは上部頸椎サブラクセイションの有無を検査して、あれば上部頸椎１箇所のみアジャストする。

*廣川広孝（ひろかわ・ひろたか）
●連絡先：廣川カイロプラクティックオフィス
〒446-0072　愛知県安城市住吉町3-9-22
TEL＆FAX. 0566-97-5515
協会HP：www.specific.jp

その後は、本人の神経伝達力（イネイト・インテリジェンス）により筋肉骨格系の調整がどのように働き掛けられ、姿勢の変化が現れているのかを確認していく。

□症例□

脊柱側彎症と診断された中学生

性別：男性　年齢：13歳

●経緯：小学6年生の時に母親が姿勢の歪みに気づき、整形外科にて受診。X-Rayを撮った結果、「脊柱側彎症」と診断された。対処としては、ストレッチ体操を勧められた。3ヵ月経過を見て再検査をしたが改善されず、別の病院へ行き再度受診した。そこではコルセットの着用を勧められたが、それを好まずそのまま現在に至る。

初回・来院1回目　2007.8.25

●自覚症状：中学1年生になってから左腰痛あり。時々左膝痛（小学6年生時に左膝オスグッド病）あり。

●アジャスト前の検査

立位：左肩下がり、首の左傾・脊柱逆S字側彎（写真A-1参照）、首の前傾（写真B-1参照）

重心：右後方（重心図1参照）

皮膚温度：左上部の温度が高い。（温度図1参照）

身長：152.4cm

伏臥にて左足が0.2cm短い。仰臥にて左足が0.3cm短い。仰臥における両手挙上で右手が0.3cm短い。

上部頸椎リスティング ASLPでアジャストして休息用ブースで60分間休んでいただく。

●アジャスト後の検査

立位：左肩下がりなし。首の左傾なし。脊柱逆S字側彎少ない。（写真A－2参照）

首の前傾あり。（写真B - 2参照）

重心：中心前方へ移動（重心図2参照）

皮膚温度：上部の温度差がなくなり、中間部左の方が高くなる（温度図2参照）

身長：153.0cm

伏臥にて左足が0.2cm短い。→揃う。

仰臥にて左足が0.3cm短い。→0.1cm残る。

仰臥において右手が0.3cm短い。→揃う。

2回目　2007.9.8

●自覚症状：左腰痛なし、左膝痛時々あり。

●検査結果

立位：左肩下がりなし。首の右傾あり。逆S字側彎少ない。（写真A-3参照）首の前傾少ない。（写真B-3参照）

重心：右前方（重心図3参照）

皮膚温度：右上部の方の温度が高い。（温度図3参照）

身長：152.5cm

伏臥にて左足が0.2cm短い。仰臥にて両足の長さが揃っている。仰臥における両手挙上で両手の長さが揃っている。

サブラクセイションなし。アジャストせず。

写真A-1

8月25日　アジャスト前



写真A-2

アジャスト後

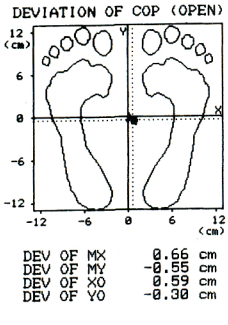

重心図1

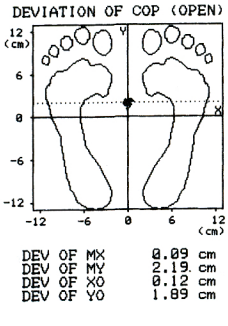

重心図2

3回目　2007.10.13

●自覚症状：最近左腰痛あり。左膝痛時々あり。

●検査結果

立位：左肩下がりなし。首の傾きなし。逆S字側彎なし。（写真A-4参照）首の前傾少ない。（写真B-4参照）

重心：左後方（重心図4参照）

皮膚温度：右上部の方の温度が高い。（温度図4参照）

身長：152.7cm

伏臥にて両足の長さが揃っている。仰臥にて左足が0.2cm短い。仰臥における両手挙上で両手の長さが揃っている。

サブラクセイションなし。アジャストせず。

写真A-3

9月8日

写真A-4

10月13日

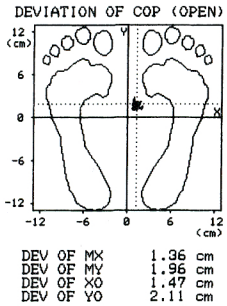

重心図 3

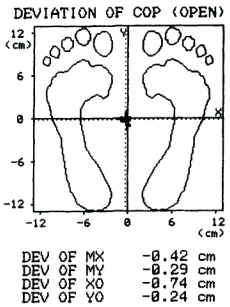

重心図 4



写真B- 1

8月25日　アジャスト前

写真B- 2

アジャスト後

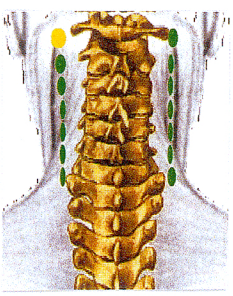

温度図 1

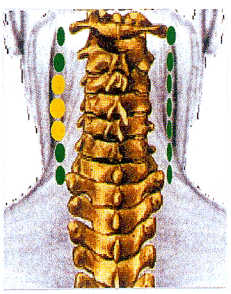

温度図 2

写真B-3

9 月 8 日

写真B-4

10月13日

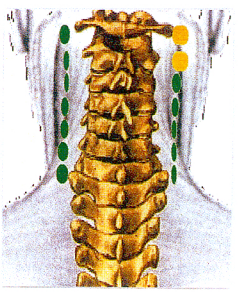

温度図 3

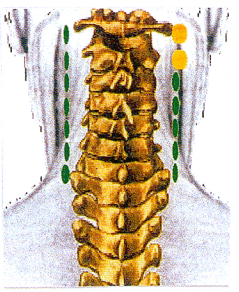

温度図 4

症例の男子の姿勢変化を見ると、上部頸椎をアジャストしてサブラクセイション（神経伝達妨害）が取り除かれたあとは、流動的に頭部と体幹のバランスを取りながら時間をかけ、自分のより良い状態へ変化（調整）しているのが分かる。その変化の過程を見守ることが大切で、むやみにアジャストする必要はない。

サブラクセイションのない状態が維持されていれば、後は姿勢に対する意識と健康的な生活習慣が保たれると更に改善されていくであろう。何事も「原因と結果」があり、何がそうさせているのかを考える必要がある。そして、「木を見て森を見ず」にならないことである。姿勢に関しても、自ら（イネイト・インテリジェンス）が考えてその姿勢を取り、全体のバランス（調和）を保っているので、我々はその働きかけ（神経伝達妨害）を調べ、良くなるように手助けするだけである。だから、上部頸椎専門カイロプラクターは「神経伝達の番人」であり、「ガス栓の開栓係」「ダムの水門係」のような者である。今後もこのような地味な職ではあるが、「ライフライン」に重要な役目を果たしていきたいと思う。